



MUNICIPIO DE ELOTA

TESORERÍA MUNICIPAL

21991

ENTREGAMOS A: MARIA EMMA RIOS MEDINA

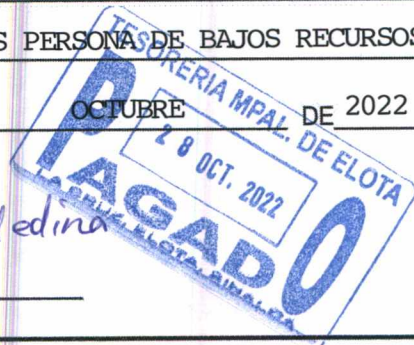LA CANTIDAD DE: \$ 2,000.00 SON: (DOS MIL PESOS 00/100 M.N.)

POR CONCEPTO: APOYO ECONOMICO QUE HACE ESTE H. AYUNTAMIENTO DE ELOTA A LA C. MARIA EMMA RIOS MEDINA PARA SOLVENTAR GASTOS DE ESTUDIOS DE LABORATORIO CLINICOS ESPECIALIZADO PARA SU MAMA LA SRA. ELVIA MEDINA BELTRAN, YA QUE ES PERSONA DE BAJOS RECURSOS ECONOMICOS VECINA DE LA LOCALIDAD DE LA CRUZ ELOTA SINALOA.

LA CRUZ, ELOTA, SIN., A 27 DE OCTUBRE DE 2022

RECIBÍ

Maria Emma Rios Medina
C. MARIA EMMA RIOS MEDINA



LA CRUZ, ELOTA, SINALOA,
26 DE OCTUBRE DEL 2022

ANA KAREN VAL MEDINA
PRESIDENTA MUNICIPAL DE ELOTA
PRESENTE.-

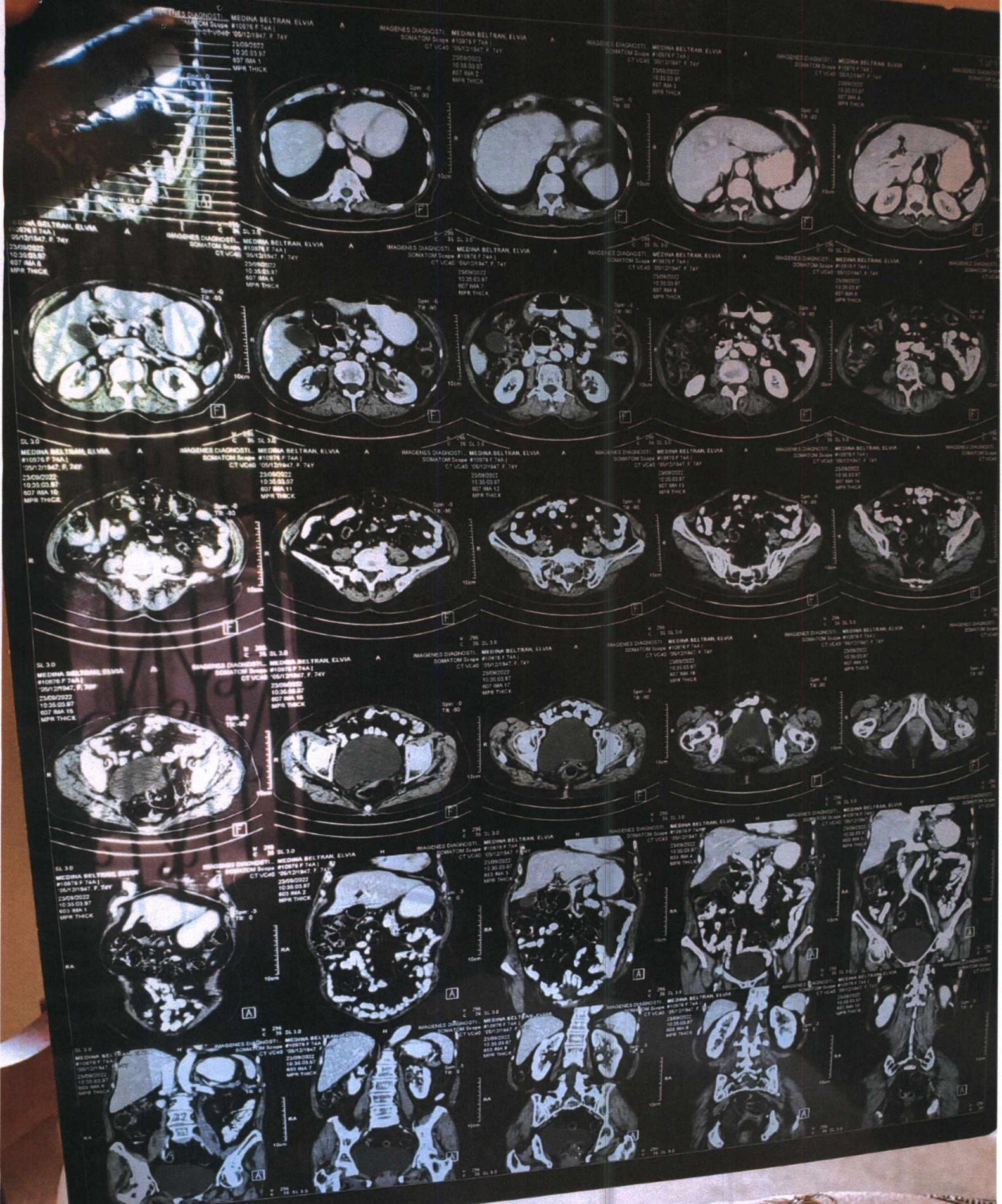
POR MEDIO DE LA PRESENTE ME PERMITO SALUDARLA Y DE LA MANERA MAS ATENTA SOLICITARLE APOYO ECONOMICO PARA REALIZAR ESTUDIOS DE LABORATORIO CLINICO ESPECIALIZADO PARA MI MAMA ELVIA MEDINA BELTRAN, SOMOS FAMILIA DE ESCASOS RECURSOS ES POR ESO QUE ACUDO A ESTA DEPENDENCIA.

ESPERANDO UNA RESPUESTA FAVORABLE DE ANTEMANO LE DOY LAS GRACIAS Y APROVECHO LA OCASIÓN PARA ENVIARLE UN CORDIAL SALUDO.

ATENTAMENTE

Maria Emma Rios Medina
C. MARIA EMMA RIOS MEDINA







**Imágenes
Diagnósticas
de Mazatlán®**
...la imagen de su salud



**Resonancia
Magnética
1.5 Teslas**



**Tomografía
64 cortes**



**Resonancia
Magnética
Abierta**



**Estudios de
Detección Riesgo
de Infarto Cardíaco**



**Detección
Temprana de
Cáncer**



**Ultrasonido 4D
Doppler y
Convencional**



**Radiología
General y
Pediátrica**



**Mamografía
y US Mamario**

NOMBRE: ELVIA MEDINA BELTRÁN
MÉDICO: DR. CARLOS OSUNA TISNADO
ESTUDIO: TC ABDOMEN CONTRASTADA
FECHA: 23 DE SEPTIEMBRE DE 2022

EDAD: 74 AÑOS

Motivo del estudio: Valoración general por dolor en hipocondrio izquierdo irradiado a fosa iliaca.
Técnica: Adquisición CONTRASTADA desde las bases pulmonares hasta por debajo de la sínfisis del pubis.
Descripción Imagenológica

Se observa pielocaliectasia izquierda a expensas de un lito calcificado en la pelvis renal, que mide 12 mm y tiene 1300 UH de densidad. Hay estricción de la grasa periureteral con realce del urotelio con el contraste IV. Riñón derecho con pelvis extrarenal y vía urinaria correspondiente sin alteraciones. No hay hidronefrosis ni litiasis. Vejiga urinaria de aspecto normal. Uniones ureterovesicales libres. Ausencia de útero. No identifico los ovarios, tampoco masa ni líquido libre en hueco pélvico.

En las porciones visualizadas del hígado, la morfología y densidad es normal. No hay lesiones focales al alcance del estudio. Vesícula biliar normal. Vía biliar normal.

Bazo, glándulas adrenales y páncreas sin alteraciones.

Estómago, intestino delgado y marco colónico de aspecto normal. Apéndice cecal normal.

No hay adenopatía intra ni retroperitoneal, tampoco neumoperitoneo.

Tejidos blandos de densidad normal. Estructuras óseas con disminución de la densidad con una lesión de aspecto y densidad quística en el ala izquierda del sacro que mide 2.5 x 2.7 cm a considerar quiste de Tarlov como primera posibilidad.

IMPRESIÓN DIAGNÓSTICA:

- **URETERITIS Y ECTASIA DE LA PELVIS RENAL IZQUIERDA SECUNDARIO A UROLITIASIS OBSTRUCTIVA CON LITO CALCIFICADO.** Ver descripción.
- **PROBABLE QUISTE DE TARLOV DEL ALA IZQUIERDA DEL SACRO.** Sugiero realizar resonancia magnética de sacro si se requiere mayor valoración.

ATENTAMENTE

Dr. José Francisco Acosta Aguirre
Radiología e Imagen
Radiología Intervencionista
Ced. de Esp. 11771816

Mazatlán

Av. de los Andes 712, Fracc. Alameda,
frente a la cancha de futbol de Colegio Andes.
C.P. 82123, Mazatlán, Sinaloa, México.

Tel: 669 989 07 70 / 990 26 50

Escuinapa

José María Morelos 6 Nte, Col. Centro,
Junto a Autobuses Unidos de Sinaloa,
C.P. 82400, Escuinapa, Sinaloa, México.

Tel: 695 953 37 47

Contacto / Emergencias:

Emergencias Cel: 699 918 0151

Email:
contacto@imagenesmazatlan.com

www.imagenesmazatlan.com/