



# MUNICIPIO DE ELOTA

TESORERÍA MUNICIPAL

**21338**

ENTREGAMOS A: LUCERO NAVA SANCHEZ

LA CANTIDAD DE: \$ 3,500.00 SON:( TRES MIL QUINIENTOS PESOS 00/100 M.N. )


POR CONCEPTO: APOYO ENOMICO QU EHACE ESTE H.AYUNTAMIENTO DE ELOTA

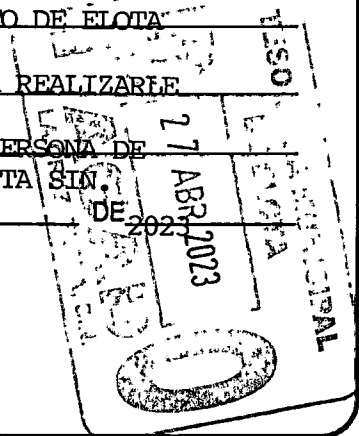
A LA C. LUCERO NAVA SANCHEZ, PARA SOLVENTAR AGSTOS MEDICOS PARA REALIZARLE

ESTUDIOS MEDICOS A SU MAMA LA C. FELICIANA SANCHEZ MOLINA, SON PERSONA DE  
BAJOS RECURSOS ECONOMICOS VECINA DE LA LOCALIDAD DE LA CRUZ ELOTA SIN

LA CRUZ, ELOTA, SIN., A 27 DE ABRIL

**RECIBÍ**

  
C. LUCERO NAVA SANCHEZ




LA CRUZ, ELOTA, SINALOA,  
25 DE ABRIL DEL 2023

ANA KAREN VAL MEDINA  
PRESIDENTA MUNICIPAL DE ELOTA  
P R E S E N T E.-

POR MEDIO DE LA PRESENTE ME PERMITO SALUDARLA Y DE LA MENERA MAS ATENTA SOLICITARLE APOYO ECONOMICO PARA MI MAMA FELICIANA SANCHEZ MOLINA YA QUE REQUIERE DE UNOS ESTUDIOS, SOMOS FAMILIA DE ESCASOS RECURSOS ES POR QUE ACUDO A ESTA DEPENDENCIA QUE USTED PRESIDE.

ESPERANDO UNA RESPUESTA FAVORABLE DE ANTEMANO LE DOY LAS GRACIAS Y APROVECHO LA OCASIÓN PARA ENVIARLE UN CORDIAL SALUDO.

ATENTAMENTE



C. LUCERO NAVA SANCHEZ

Autonizo: \$3,500.00





**Q.F.B. Yolanda C. Hernández Velázquez**

<b>PACIENTE:</b> Felicitas Sanchez Molina			
<b>FECHA:</b> 1 ABR. 2023	<b>EDAD:</b> 50	<b>SEXO:</b> F	<b>HAB.:</b>
<b>FECHA DE NAC.</b>		<b>HORA T/M:</b>	
<b>MEDICO:</b>			
<b>DIAGNOSTICO:</b> Hipertensión Arterial			

**CEMSI POLICLINICA**  
 Hidalgo no. 298 ota. Esq.  
 con Corona Col. Centro  
 Tels. 713-12-78, 713-90-10  
 Exj. 16  
**CEMSI CHAPULTEPEC**  
 Blvd. Anaya No. 400  
 Col. Chapultepec  
 Tel. 715-14-15  
 www.cemsi.com.mx

**HEMATOLOGÍA Y COAGULACIÓN**

- Biometría Hemática Completa
- Fórmula Roja
- Fórmula Blanca
- Eritrosedimentación
- Cuenta de Plaquetas
- Cuenta de Reticulocitos
- T. de Sangrado y Coagulación
- T. de Protombina
- T. de Tromboplastina Parcial
- T. de Trombina
- Fibrinógeno
- Grupo Sanguíneo y Factor RH
- Coombs Directo
- Coombs Indirecto
- Células L.E.
- Citología Nasal
- Pruebas Cruzadas
- Hierro Sérico
- Capacidad de Fijación del Hierro
- Ácido Fólico
- Vitamina B12

**ORINAS**

- Uroanálisis (Exámen General de Orina)
- Microalbuminuria
- Albuminuria de 24 Hrs.
- Proteinuria de 24 Hrs.
- Creatinina Urinaria
- Sodio Urinario
- Potasio Urinario
- Calcio Urinario
- Fósforo Urinario
- Magnesio Urinario
- Ácido Úrico Urinario

**HECES**

- Coproparasitoscópio (1) (2) (3)
- Coprológico
- Rotavirus
- Amiba en Fresco
- Sangre Oculta en Heces
- Raspado Anal (Oxiuros)
- PH y Sustancias Reductororas
- Leucocitos en Heces
- Criptosporidium
- Acción Triplícica en Heces
- Plasmodium

**BIOQUÍMICA**

- Hemoglobina Glucosilada
- Glucosa
- Urea
- Creatinina
- Ácido Úrico
- Colesterol Total
- Triglicéridos
- Colesterol HDL
- Colesterol LDL
- Lípidos Totales
- Proteínas Totales y Albúmina
- Sodio
- Potasio
- Cloro
- Calcio
- Fósforo
- Magnesio
- Litio
- Ácido Láctico

**PRUEBAS FUNCIONALES**

- Bilirrubinas
- ALAT (TGP)
- ASAT (TGO)
- DHL
- GAMMA GT
- CPK
- CPK-MB
- Fosfatasa Alcalina
- Fosfatasa Ácida
- Fracción Prostática
- Alfa-Amilasa
- Lipasa
- Aldolasa
- Dep. Endog. de Creatinina
- Espermatozoscopia Directa
- Espermatozoscopia Funcional (Sims-Hüner)
- Preparación para Inseminación Artificial
- C. Tolerancia a la Glucosa
- Glucosa Post-Prandial

**GASOMETRÍA**

- Venosa
- Arterial

**INMUNOSEROLOGÍA**

- Ac. HIV.
- V.D.R.L.
- Reacciones Febriles
- Latex Factor Reumatoide
- Proteína C Reactiva
- Antiestreptolisinas
- Ag. Estreptococo "A"
- Prueba de Embarazo
- Cuantificación de G.C.H.
- De \_\_\_\_\_ Hrs.
- Mononucleosis Infecciosa
- Inmunoglobina IgG, IgA, IgM, IgE
- Complemento C3 y C4
- Ac. Antiespermatozoides
- Ac. Antimicrosomales
- Ac. Antitiroglobulina
- Ac. Anticardiolipina IgG e IgM
- Ac. Antinucleares i.F.
- Ac. Anti DNA
- Ac. Sm
- Ac. RNP
- Ac. Scl-70
- Ac. SSA (Ro)
- Ac. SSB (La)
- Ac. Anti Amiba
- Ac. Anti Chlamydia IgG
- Ac. Anti Cisticerco
- Ac. Anti Helicobacter Pylori
- Ac. Toxoplasma IgG e IgM
- Ac. Citomegalovirus IgG e IgM
- Ac. Rubéola IgG e IgM
- Ac. Herpes I IgG e IgM
- Ac. Herpes II IgG e IgM

**MARCADORES HEPATITIS**

- Ac. HAV IgM
- Ac. HAV Total
- Ag. de Superficie Hep. "B"
- Ac. v.s. Ag. Nuclear Hep. "B" IgG
- Ac. v.s. Ag. Nuclear Hep. "B" IgM
- Ac. v.s. Ag. HVC Total

**MARCADORES TUMORALES**

- Antígeno Tumor de Vejiga (BTA)
- Antígeno Prostático Específico (PSA)
- Antígeno Carcinoembrionario
- Antígeno Ca 15-3 (Mama)
- Prolactina
- Gonadotropina Coriónica Humana
- Alfa Fetoproteínas
- Fosfata Ácida y Fracción Prostática

**HORMONAS**

- T3 Total
- T4 Total
- T3 Libre
- T4 Libre
- TSH-S
- FSH
- LH
- Prolactina
- Estradiol
- Progesterona
- Testosterona
- DHEA-S
- Cortisol
- H. de Crecimiento

**DIVERSOS**

- D-Xilosa
- C. Tolerancia a la Lactosa
- Electrolitos en Sudor
- Citoquímico de L. C. R.
- Citoquímico de Líquido Sinovial
- Citoquímico de Líquido Pleural
- Cálculo Renal

**DROGAS**

- Anfetaminas
- Cocaína
- Cannabinoides
- Ácido Valproico (Depakene)
- Carbamazepina (Tegretol)
- Fenitofina (Epamin)
- Fenobarbital
- Primidona
- Digoxina

**BACTERIOLOGÍA**

- Cultivo de: \_\_\_\_\_
- Antiblograma con Conc. Mínima
- Inhibitoria (MIC)
- Cultivo en Medio de Lowenstein de \_\_\_\_\_
- Hemocultivo
- Bacilo de Hansen
- Bacteriología (1) (2) (3) en: \_\_\_\_\_

Otros Estudios

*Anticuerpos anti H. pylori*  
*Paloma Pias Hernández*

*Dra. Paloma Pias Hernández*



DR. GERARDO CÁZARES  
Cédula Profesional: 6767855 / Cedula de Espectatidad: 11144221  
Certificado por el Consejo Mexicano de Radiología (CMRI): 4554  
Registro Estatal SSA: 12685

**PACIENTE: FELICIANA SANCHEZ MOLINA EDAD 50 AÑOS**  
**ESTUDIO: USG TIROIDEO**  
**FECHA: 21 de abr. de 23**  
**MEDICO. DRA. PALOMA BLAS HERNANDEZ**

**Datos clínicos:** hipotiroidismo.

Glándula tiroides en situación anatómica habitual, el lóbulo derecho es de tamaño disminuido, sus bordes parcialmente, su ecogenicidad es heterogénea a expensas de un nódulo, que mide 13.7 x 6.2 x 11.2 mm, es de margenes parcialmente definidos, paralelo, es de ecogenicidad hipoecoica homogénea asociado a microcalcificaciones, sin vascularidad significativa al Doppler color; así mismo se realiza elastografía Strain se comporta de características similares en comparación con parénquima adyacente.

El lobulo izquierdo con disminción de su tamaño, de bordes parcialmente definidos, su ecogenicidad heterogénea de aspecto granular, sin evidencia de lesiones nodulares.

Lóbulos derecho, mide 24 x 11 x 11 mm en sus diámetros mayores.  
Lóbulo izquierdo, mide 29 x 9.9 x 10 mm en sus diámetros mayores.

Región ístmica de tamaño dismiuido, mide 1.8 mm, de ecogenicidad conservada.

Trayectos vasculares, calibre y trayecto conservado.

Se observa adeopatía en NII bilateral con forma ovalada, de margenes definidos, con hilio graso central, con vascularidad hilar prominente, el mayor mide 20 x 9 m y 15 x 8 mm.

*Estructuras musculares de características morfológicas normales.*

**Estudios previos:** no se cuenta con estudios previos.

**CONCLUSIÓN:**

- Nódulo hipoecoico en lóbulo derecho con 8 puntos en la calculadora del TI-RADS, corresponde a un TI-RADS 5 con alta sospecha de malignidad.
- Tiroides hipotrófica con ecogenicidad de aspecto granular, sugestivo de enfermedad tiroidea difusa.
- Adenopatías en niveles II bilateral de características reactivas.

**Sugerencias:**

Correlacionar con la clínica y realizar BAAF guiada por ultrasonido.

ATENTAMENTE

DR. GERARDO CÁZARES CÁZARES  
MEDICO RADIOLOGO  
CERTIFICADO