



MUNICIPIO DE ELOTA

TESORERIA MUNICIPAL

21448

MARIA EMMA RIOS MEDINA

ENTREGAMOS A:

LA CANTIDAD DE: \$ 1,800.00 SON: (MIL OCHOCIENTOS PESOS 00/100 M.N.)

FOR CONCEPTO: APOYO ECONOMICO QUE HACE ESTE H. AYUNTAMIENTO DE ELOTA A LA C. MARIA EMMA RIOS MEDINA, PARA SOLVENTAR GASTOS DE ESTUDIOS DE ENDOSCOPIA DIAGNOSTICA Y CITA CON EL GASTROENTEROLOGO EN LA CD DE MAZATLAN, SIN. YA QUE ES PERSONA DE BAJOS RECURSOS ECONOMICOS VECINA DEL A LOCALIDAD DE LA CRUZ ELOTA, SIN.

LA CRUZ, ELOTA, SIN.

08

JUNIO


2023

2023

RECIBÍ

Maria Emma Rios Medina

C. MAIRA EMMA RIOS MEDINA



LA CRUZ, ELOTA, SINALOA,
19 DE MAYO DEL 2023

ANA KAREN VAL MEDINA
PRESIDENTA MUNICIPAL DE ELOTA
P R E S E N T E.-

POR MEDIO DE LA PRESENTE ME PERMITO SALUDARLA Y DE LA MANERA MAS ATENTA SOLICITARLE APOYO ECONOMICO PARA REALIZAR ENDOSCOPIA DIAGNOSTICA Y CITA CON GASTROENTEROLOGO. SOMOS FAMILIA DE ESCASOS RECURSOS ES POR ESO QUE ACUDO A ESTA DEPENDNECIA QUE USTED PRESIDE.

ESPERANDO UNA RESPUESTA FAVORABLE DE ANTEMANO LE DOY LAS GRACIAS Y APROVECHO LA OCASIÓN PARA ENVIARLE UN CORDIAL SALUDO.

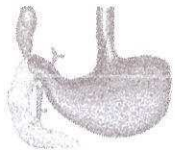
ATENTAMENTE

Maria Emma Rios Medina

C. MARIA EMMA RIOS MEDINA

Autorizo: \$1,800.00
[Signature]





DR. CARLOS OSUNA TISNADO

ENDOSCOPIA DIAGNOSTICA E INTERVENCIONISTA

HOSPITAL GENERAL DE MÉXICO SSA.

REG. S.S.A. 76670 D.G.P. 618388

HORARIO DE 7-19 HRS. LUNES A VIERNES.

8-14 HRS. SABADOS.

EDAD:

PESO: 76:400 KGS

TALLA:

T.A. 132/82 MM. DE HG.

CONSULTORIO: 5 DE MAYO 1604 CENTRO MAZATLÁN SIN. TEL. 985-10-91 E-MAIL COT47@HOTMAIL.COT
CELULAR 6699126005

MARIA EMMA RIOS MEDINA

Mazatlán Sin. 4-V-2023

Una caja de SUPACID tabs. 40 mgs.

Tomar 1 tab. diariamente por la mañana media hora

Antes del desayuno. -hasta nuevo aviso-

Una caja de TRIPSIX caps. 250 mgs.

Tomar 1 cap. diariamente por la noche al acostarse.

-hasta nuevo aviso-

Una caja de MEDIBUTIN tabs. masticables

Masticar 1 tab. media hora antes de los alimentos (3 veces al día)

-hasta nuevo aviso-

Una caja De PRAMIGEL comps.

Tomar 1 comp. Media hora después de los alimentos

(3 veces al día) -hasta nuevo aviso-

Una caja de BIOFLOLAC sobres

Tomar el contenido de 1 sobre diariamente por la noche.

-hasta nuevo aviso-

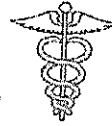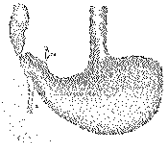CITA EN 4 SEMANAS.

Proxima cita
1 Junio 23

DR. CARLOS OSUNA TISNADO



350
511
305
250



DR. CARLOS OSUNA TISNADO

ENDOSCOPIA DIAGNOSTICA E INTERVENCIONISTA

HOSPITAL GENERAL DE MÉXICO S.S.A.

REG. S.S.A. 76670

D.G.P. 618388

5 DE MAYO 1604 CENTRO MAZATLÁN SIN.

TELS.- 669 985-10-91

669 9126005 Urgencias. E-mail cot47@hotmail.com
MAZATLAN SIN. MEXICO

NOMBRE DEL PACIENTE: MARIA E. RIOS MEDINA

EDAD: 45 AÑOS

REFERIDA POR: ELLA MISMA

DX PRESUNTIVO: ERGE SEVERO

ESTUDIO SOLICITADO: PANENDOSCOPIA.

FECHA: 20-IV-2023

REPORTE DE ESTUDIO ENDOSCOPICO

DESCRIPCION: Previa aplicación de xilocaína al 10% en orofaringe, monitoreo cardiopulmonar se procede a practicar panendoscopia se utiliza equipo de video PENTAX el cual se introduce bajo visión directa encontrando lo siguiente:

HIPOFARINGE: Morfología normal, mucosa engrosada; cuerdas vocales de forma y movilidad normal.

ESOFAGO: Morfología y calibre normal; motilidad normal; mucosa engrosada con un patrón muy homogéneo en los tres tercios; unión esófagogástrica a 34 cms. de la ADS. (arcada dentaria superior) bien definida 2 cms. por arriba del hiato EEI. (esfínter esofágico inferior) complaciente.

ESTOMAGO: De forma y volumen normal, motilidad normal, distiende adecuadamente a las maniobras de insuflación, pliegues de aspecto normal; lago mucoso formado por liquido de color verdoso (jugo gástrico con contenido biliar) el cual se aspira; mucosa subyacente engrosada, eritematosa con hemorragia subepiteal puntiforme en fundus, cuerpo y antro; por retrovisión se revisa la unión cardio-hiatal y hiato; siendo este de tamaño normal que no permite el deslizamiento de pliegues por arriba del mismo. (se tomó una sola biopsia para prueba de ureasa)

PILORO: En situación normal, mucosa eritematosa, engrosada, permeable al paso del endoscopio.

DUODENO: Morfología normal, motilidad normal; mucosa de aspecto normal en la 1era. y 2da. porción, Ampula de Vater de aspecto normal, presencia de bilis con características normales.

- I.D. 1) LARINGITIS CRONICA MODERADA ASOCIADA A ERGE
- 2) INCOMPETENCIA CARDIO-HIATAL
- 3) ESOFAGITIS CRONICA CON ACANTOSIS (por reflujo gastroesofágico)
- 4) GASTROPATIA POR REFLUJO DUODENOGASTRICO

PRUEBA DE UREASA.-NEGATIVA


DR. OSUNA TISNADO.